

© Коллектив авторов, 2017

Д.Л. ОВОДЕНКО¹, Г.Н. ХАБАС¹, О.И. АЛЕШИКОВА², С.Л. ВАШАКМАДЗЕ², М.С. ПИРОГОВА¹,
М.В. САННИКОВА¹, А.С. МАКАРОВА¹, П.Л. ШЕШКО¹, А.А. КОРШУНОВ¹, Л.А. АШРАФЯН²

НЕОАДЪЮВАНТНАЯ ХИМИОТЕРАПИЯ И ЛАПАРОСКОПИЧЕСКАЯ РАДИКАЛЬНАЯ ГИСТЕРЭКТОМИЯ ПРИ МЕСТНОРАСПРОСТРАНЕННОМ РАКЕ ШЕЙКИ МАТКИ

¹ФГБУ Научный центр акушерства, гинекологии и перинатологии им. академика В.И. Кулакова Минздрава России

²ФГБУ Российский научный центр рентгенорадиологии Минздрава России

Цель исследования. Изучение эффективности неoadъювантной химиотерапии в сочетании с лапароскопической радикальной гистерэктомией в комплексном лечении больных местнораспространенным раком шейки матки.

Материал и методы. Представлены результаты исследования 81 пациентки с местнораспространенным раком шейки матки, которым проведено комплексное лечение с включением неoadъювантной химиотерапии и хирургического лечения.

Результаты. Радикальная гистерэктомия после неoadъювантной химиотерапии произведена 75 пациенткам (92,6%). Проведен сравнительный анализ оперативных вмешательств, выполненных с использованием лапароскопического и лапаротомического доступов, показаны сходные результаты данных вмешательств.

Ключевые слова: рак шейки матки, лапароскопия, неoadъювантная химиотерапия.

Авторы заявляют об отсутствии возможных конфликтов интересов.

Для цитирования: Агарков Н.М., Гонтарев С.Н., Яковлев А.П., Шульга Л.В., Иванов В.А. Рационализация диагностики острого сальпингоофорита по информативным показателям оксидантной и антиоксидантной систем. Акушерство и гинекология. 2017; 4: 101-7. <http://dx.doi.org/10.18565/aig.2017.4.101-7>

D.L. OVODENKO¹, G.N. KHABAS¹, O.I. ALESHIKOVA², S.L. VASHAKMADZE², M.S. PIROGOVA¹,
M.V. SANNIKOVA¹, A.S. MAKAROVA¹, P.L. SHESHKO¹, A.A. KORSHUNOV¹, L.A. ASHRAFYAN²

NEOADJUVANT CHEMOTHERAPY AND LAPAROSCOPIC RADICAL HYSTERECTOMY FOR LOCALLY ADVANCED CERVICAL CANCER

¹Research Center of Obstetrics, Gynecology, and Perinatology, Ministry of Health of Russia,
Moscow 117997, Ac. Oparina str. 4, Russia

²Russian Research Center of Roentgenology and Radiology, Ministry of Health of Russia,
Moscow 117997, Profsoyuznaya str. 86, Russia

Objective. To investigate the efficiency of neoadjuvant chemotherapy in combination with laparoscopic radical hysterectomy in the combination treatment of patients with locally advanced cervical cancer.

Subjects and methods. The results of examining 81 patients with locally advanced cervical cancer who had received combination treatment involving neoadjuvant chemotherapy and surgical treatment are given.

Results. Following neoadjuvant chemotherapy, radical hysterectomy was performed in 75 (92.6%) patients. The surgical interventions via laparoscopic and laparotomic accesses were comparatively analyzed and yielded the similar results.

Keywords: cervical cancer, laparoscopy, neoadjuvant chemotherapy.

Authors declare lack of the possible conflicts of interests.

For citations: Agarkov N.M., Gontarev S.N., Yakovlev A.P., Shulga L.V., Ivanov V.A. To rationalize the diagnosis of acute salpingoophoritis by the informative indicators of oxidative and antioxidative systems. Akusherstvo i Ginekologiya/Obstetrics and Gynecology. 2017; (4): 101-7. (in Russian) <http://dx.doi.org/10.18565/aig.2017.4.101-7>

Рак шейки матки является одним из наиболее распространенных злокачественных новообразований органов репродуктивной системы женщин. Несмотря на визуальную локализацию, среди впервые выявленных пациенток в 40–60% случаев встречаются стадии заболевания IIb–IIIb (FIGO, 2009)

[1–3]. За последние десятилетия наметилась неблагоприятная тенденция к омоложению контингента больных злокачественными новообразованиями шейки матки. Так, среди пациенток в возрастной группе 20–39 лет заболеваемость за 10 лет увеличилась на 17%, до 70% из них поступает с IIb–IV

стадиями заболевания. Летальность в течение первого года с момента установки диагноза составляет примерно 20%, что свидетельствует о поздней диагностике данного заболевания и не всегда хороших результатах терапии [4–8].

При лечении больных раком шейки матки стадий Ia–Ib1 (FIGO, 2009), как правило, применяется хирургическое вмешательство [5, 9, 10], в то время как пациенткам с местнораспространенными формами заболевания (стадии IIb–IIIb, FIGO, 2009) проводится в основном химиолучевая терапия [11–14]. Несмотря на то что современная лучевая терапия обладает техническими возможностями подведения необходимых доз к опухолевому очагу, достигнуть устойчивого эффекта не всегда удается, частота рецидивов достигает 30–50%, сопровождаясь ростом частоты и тяжести лучевых осложнений. Так, при IIb стадии заболевания 5-летняя выживаемость составляет 63,1%, при IIIa – 44,5%, IIIb – 31,5% [15–17].

В связи с неудовлетворительными результатами лечения больных местнораспространенным раком шейки матки на протяжении нескольких десятилетий производится исследование эффективности противоопухолевых лекарственных препаратов при этом заболевании. Показано, что использование в комплексном лечении таких пациенток неoadъювантной химиотерапии позволяет достичь значительного уменьшения опухоли в размерах, резорбции параметральных инфильтратов, и в ряде случаев дает возможность выполнить радикальную операцию. Наибольшая эффективность отмечена при включении в схему лекарственной терапии таксанов и производных платины. В связи с этим многие авторы склонны рассматривать данный подход как альтернативу химиолучевому методу лечения [18–21].

Требованиями сегодняшнего дня в хирургии являются не только выполнение высокотехнологичных операций, но и достижение высокого уровня реабилитации после этих вмешательств [22]. Это привело к внедрению лапароскопии практически во все области хирургии. В онкогинекологии основным условием является применение онкологических принципов, используемых при открытых вмешательствах, с реализацией преимуществ, предоставляемых малоинвазивными технологиями [23, 24].

В зарубежной литературе сравнительно давно было показано, что онкологические результаты радикальной гистерэктомии, выполненной при начальных стадиях рака шейки матки, не различаются при использовании лапароскопического и лапаротомического доступов [24–26]. Исследования результатов лапароскопической радикальной гистерэктомии, выполненной у больных местнораспространенным раком шейки матки после неoadъювантной химиотерапии, крайне малочисленны и содержат разноречивые результаты.

Цель исследования: изучение эффективности неoadъювантной химиотерапии с последующей лапароскопической радикальной гистерэктомией в комплексном лечении больных местнораспространенным раком шейки матки.

Материал и методы исследования

Данная работа представляет собой пилотное исследование случай-контроль, в которое включена 81 больная местнораспространенным раком шейки матки, пролеченная в отделении инновационной онкологии и гинекологии ФГБУ НЦАГиП им. академика В.И. Кулакова Минздрава России и ФГБУ РНЦРР Минздрава России за период с 2003 по 2016 гг. У всех пациенток был верифицирован инвазивный плоскоклеточный рак по данным гистологического исследования.

На первом этапе комплексного лечения исследованным больным проводилась неoadъювантная химиотерапия, после чего оценивался ее результат, и при достижении состояния резектабельности опухолевого процесса по результатам дооперационного обследования (использование стандартных клинических методов, ультразвукового исследования (УЗИ), магнитно-резонансной томографии (МРТ) подтверждало полную или частичную регрессию опухоли) выполняли хирургическое вмешательство.

У 6 больных (7,4%) после проведения неoadъювантного лекарственного лечения процесс был расценен как нерезектабельный за счет недостаточной резорбции инфильтратов в параметриях или сохранения больших размеров опухоли. Этим пациенткам была проведена стандартная химиолучевая терапия по радикальной программе без включения хирургического вмешательства.

Операция была произведена 75 пациенткам (92,6%), которые для проведения ретроспективного анализа были разделены на 2 группы: основную составили 15 больных, прооперированных с использованием эндовидеохирургической техники, и контрольную – 60 пациенток, оперативное вмешательство которым проведено с применением лапаротомического доступа.

Возраст больных основной группы варьировал от 28 до 61 года, в среднем составляя $39,9 \pm 5,6$ года, в группе контроля – от 32 до 65 лет, в среднем – $46,0 \pm 11,0$ года.

По стадиям (классификация FIGO 2009) исследованные пациентки распределились следующим образом: среди больных основной группы рак шейки матки стадии IIb диагностирован у 13 (86,6%), IIIb – у 2 (13,4%) пациенток. В контрольной группе стадия заболевания IIb была выявлена у 42 (70,0%) больных, IIIb – у 18 (30,0%). Среди пациенток, которым оперативное лечение не проводилось, у 4 (66,7%) отмечался рак шейки матки стадии IIIb, у 2 (33,3%) – IIb.

До начала лечения, а также на всех его этапах пациенткам выполнялось комплексное обследование, включающее, помимо стандартных клинико-лабораторных методов, МРТ и 3D УЗИ органов малого таза. С целью объективной оценки полученных данных определяли объем шейки матки. При использовании клинического исследования и МРТ фиксировали размеры опухоли в трех плоскостях (А, В, С) и применяли формулу расчета объема шейки матки $\frac{4}{3} \pi \cdot (A+B+C)/6$. При УЗИ определяли объем опухоли шейки матки на основании количественной оценки данных, полученных

в режиме статического трехмерного сканирования, с помощью программы VOCAL.

Исследованным больным проводили курс неоадьювантной химиотерапии по схеме карбоплатин AUC-6 и паклитаксел 175 мг/м². Эффективность лечения определялась через 2 недели. Для этого применяли единую систему критериев оценки ответа солидных опухолей (Response Evaluation Criteria In Solid Tumors – RECIST1.1) [27]. Данная система включает в себя четыре степени ответа опухоли:

- полная регрессия – исчезновение всех поражений;
- частичная регрессия – большее или равное 30% уменьшение размеров опухоли шейки матки и отсутствие прогрессирования других очагов;
- прогрессирование заболевания – большее или равное 20% увеличение размеров опухоли шейки матки или появление новых поражений;
- отсутствие изменений – при изменении размеров опухоли, не отвечающим критериям «частичный ответ», «прогрессирование заболевания».

В случае достаточной резорбции новообразования выполняли хирургическое вмешательство. При сохранении параметральных инфильтратов, больших размеров опухоли шейки матки оперативное лечение не проводили, пациентки направлялись на химиолучевую терапию по радикальной программе.

Хирургическое вмешательство выполнялось в объеме радикальной экстирпации матки Piver III (тип C2 по классификации Querleu–Morrow [28, 29]). Особенности оперативных вмешательств, проведенных с использованием лапароскопического и лапаротомического доступов, сравнивали в исследованных группах пациенток.

После получения патоморфологического описания операционного материала исследованных больных выявлялись группы риска по развитию прогрессирования заболевания, при необходимости пациентки направлялись на адьювантную лучевую терапию [30].

Результаты и обсуждение

81 пациентке была проведена неоадьювантная химиотерапия в запланированных дозах. После проведения курса лекарственного лечения тошнота зарегистрирована у 68 пациенток (83,9%), во всех случаях I степени. Рвота I степени отмечена у 26 исследованных больных (32,1%). Проявления миелотоксичности, периферической нейротоксичности, гепатотоксичности были минимальны и не потребовали специального лечения. Продолжительность госпитализации пациенток составляла от 3 до 6 (4,0±0,9) дней.

При оценке объема шейки матки после неоадьювантной химиотерапии было выявлено уменьшение этого показателя у всех по данным клинического исследования, УЗИ и МРТ (таблица 1).

Полная регрессия опухоли отмечена у 4 пациенток (4,9%), частичная регрессия – у 77 (95,1%) (см. рис. 1, 2). Прогрессирования заболевания после курса неоадьювантной химиотерапии мы не наблюдали. 75 пациенткам (92,6%) проведено радикальное хирургическое лечение, у 6 больных (7,4%), несмотря на выраженный местный эффект в виде уменьшения размеров опухоли, процесс был расценен как нерезектабельный за счет недостаточной резорбции инфильтратов в параметриях. Эти пациентки были отправлены на химиолучевую терапию по радикальной программе.

Оперативное лечение выполняли в объеме радикальной гистерэктомии Piver III [28] (тип C2 по классификации Querleu–Morrow [29]) (см. рис. 3), использовали лапароскопический (основная группа) или лапаротомический доступы (группа контроля). У пациенток репродуктивного возраста производилась транспозиция яичников в верхние отделы брюшной полости (на уровне нижних полюсов почек). Сравнение результатов оперативных вмешательств представлено в табл. 2.

Таблица 1. Динамика изменения объема шейки матки

Метод исследования	Объем до лечения, см ³	Объем после лечения, см ³	Средняя разница, см ³	P
Клинический	51,9±8,4	20,9±7,6	31,0±12,6	0,000097
МРТ	30,3±10,1	16,4±9,5	13,8±7,8	0,007244
УЗИ (VOCAL)	54,9±9,2	15,9±7,9	38,9±8,9	0,000628

Таблица 2. Радикальная гистерэктомия при использовании лапароскопического и лапаротомического доступа

Параметры	Основная группа (n=15)	Контрольная группа (n=60)	P
Кровопотеря, мл	234,6±37,6	738,5±47,4738,5±47,4738,5±47,4	<0,05
Длительность операции, мин	270,5±21,9	154,2±6,2	<0,05
Лимфоузлы с каждой стороны, шт.	9,0±1,6	9,1±1,4	=0,789661
Продолжительность госпитализации, дней	7,2±1,9	16,3±1,216,3±1,2	<0,05
Атония мочевого пузыря, дней	8,8±8,2	1,4±3,0	<0,05
Крестцово-маточные связки и параметрии, см	4,2±0,7	4,0±0,9	=0,604262
Влагалищная манжета, см	3,8±0,7	3,5±0,7	=0,539999
Границы резекции R0, %	100%	100%	
Лучевая терапия, n (%)	8 (80,0%)	60 (100%)	=0,435329

Продолжительность радикальной гистерэктомии, выполненной посредством лапаротомического доступа, оказалась достоверно ниже таковой при использовании лапароскопии, составляя $154,2 \pm 6,2$ и $270,5 \pm 21,9$ минут соответственно ($p < 0,05$). Объем кровопотери в группе больных, прооперированных лапароскопически, был достоверно ниже, чем среди пациенток, подвергнутых оперативному вмешательству открытым способом ($234,6 \pm 37,6$ и $738,5 \pm 47,4$ мл соответственно, $p < 0,05$). Продолжительность госпитализации оказалась выше в группе пациенток, оперированных лапаротомическим доступом (табл. 2).

Интраоперационных осложнений в обеих группах пациенток отмечено не было. В послеоперационном периоде у всех пациенток основной группы и у 15 пациенток группы контроля (25,0%) наблюдалась атония мочевыводящих путей. Лечение проводили консервативным способом, функция мочевого пузыря восстанавливалась полностью во всех случаях.

При гистологическом исследовании операционного материала у всех прооперированных пациенток

обеих групп была обнаружена остаточная опухоль в шейке матки с признаками лечебного патоморфоза 1–3-й степени, отсутствовали опухолевые клетки по линии отсечения влагалища и параметриев (R0). Количество тазовых лимфоузлов было примерно одинаковым в обеих группах пациенток, составляя от 7 до 12 с каждой стороны. У 7 (46,7%) больных основной группы и у 30 (50%) пациенток группы контроля выявлены метастазы в тазовых лимфоузлах. Длина удаленных крестцово-маточных связок и параметриев, а также влагалищной манжеты не различалась в исследованных группах пациенток.

После хирургического лечения пациентки, относящиеся к группам высокого и среднего рисков прогрессирования заболевания, направлялись для проведения адъювантной лучевой терапии [30]. Среди прооперированных больных 72 (96,0%) потребовалось проведение адъювантной лучевой терапии, 3 пациентки с полной резорбцией опухоли (4,0%) в адъювантном лечении не нуждались. По данным некоторых авторов [31], сочетание хирургического

Рис. 1. Рак шейки матки ст. IIb T2bN0M0. До начала лечения

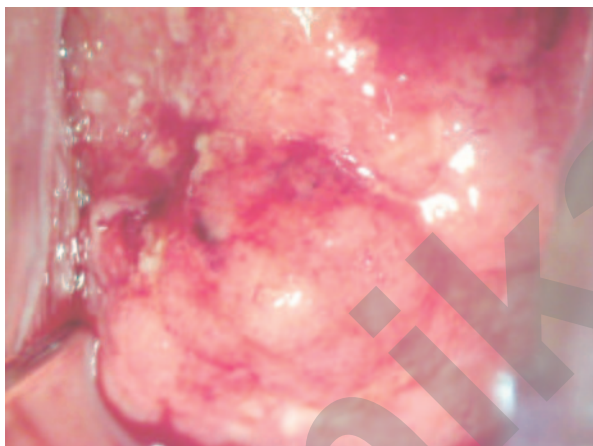


Рис. 2. После курса неoadъювантной химиотерапии

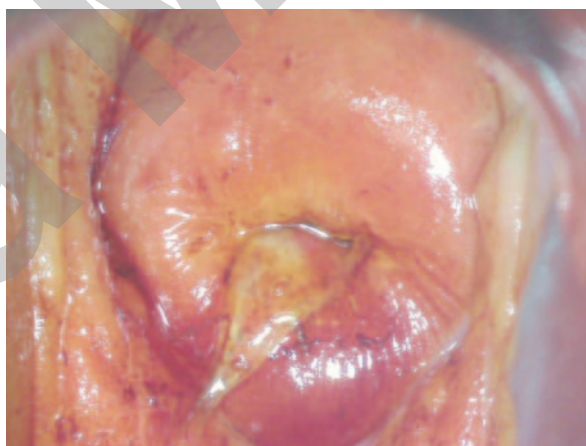
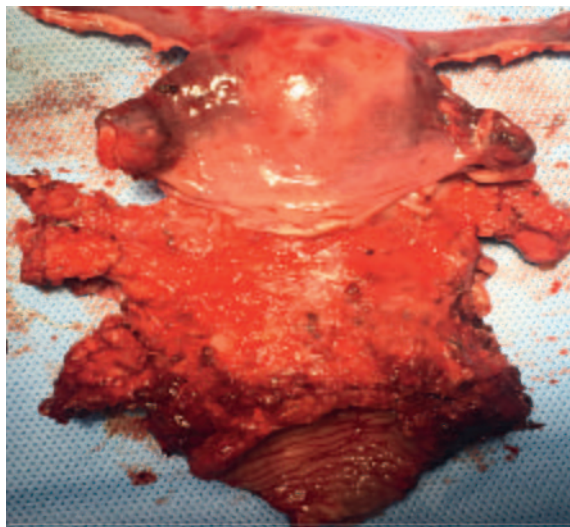
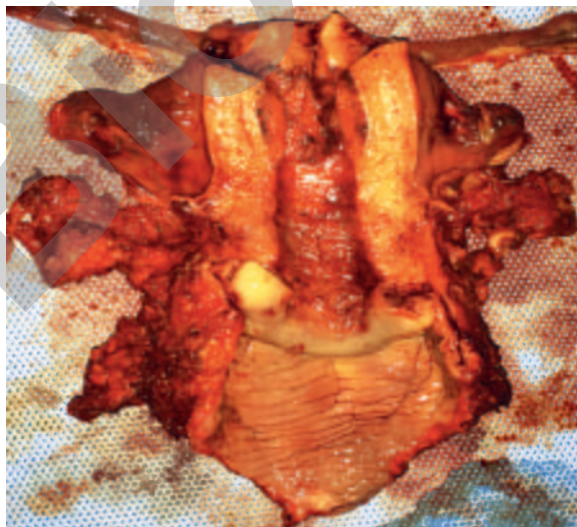


Рис. 3. Макропрепарат (лапароскопическая радикальная гистерэктомия Piver III, тип C2, транспозиция яичников)



и лучевого воздействия на ткани малого таза приводит к трофическим нарушениям и, как следствие, повышенной вероятности образования свищей. За период наблюдения в обеих группах пациенток после проведенного комплексного лечения формирования свищей мы не наблюдали.

Таким образом, среди исследованных больных местнораспространенным раком шейки матки после неoadъювантной химиотерапии радикальное оперативное лечение удалось произвести в 75 из 81 случаев (92,6%).

Побочные эффекты химиотерапии были незначительны и не повлияли на сроки проведения хирургического вмешательства.

При сравнении результатов операций, выполненных с использованием лапароскопического доступа и лапаротомии, выявлено, что гистопатологические показатели (количество лимфоузлов, уровень удаления связочного аппарата, длина влагалищной «манжеты», отсечение в пределах неизмененных тканей) не отличались достоверно в различных группах пациенток. При этом в группе больных, оперированных с применением лапароскопии, отмечено сокращение объема кровопотери, уменьшение времени госпитализации, что позволило достичь в более короткие сроки реабилитации пациенток и начать при необходимости адъювантное лечение.

Техническая сложность выполнения хирургического вмешательства с использованием лапароскопического доступа у больных после неoadъювантной химиотерапии определяет важность высокой квалификации хирургов, анестезиологов и оснащенности медицинского учреждения.

Небольшой срок наблюдения в данном исследовании не позволяет оценить отдаленные результаты у пациенток с местнораспространенным раком шейки матки, пролеченных с включением неoadъювантной химиотерапии и оперативного вмешательства. Кроме того, требуются дальнейшие работы по изучению сравнительной эффективности эндовидеохирургических и традиционных лапаротомических операций в хирургическом этапе лечения данных пациенток.

Выводы

1. Проведение неoadъювантной химиотерапии – эффективный метод повышения резектабельности опухолевого процесса у больных местнораспространенным раком шейки матки.

2. Включение хирургического этапа в комплексное лечение больных местнораспространенным раком шейки матки позволит более точно установить распространенность опухолевого процесса, снизит количество пациенток, подвергшихся лучевой терапии, позволит в ряде случаев сохранить яичники у женщин репродуктивного возраста.

3. Гистопатологические показатели лапароскопической радикальной гистерэктомии при местнораспространенном раке шейки матки являются сопоставимыми с таковыми при использовании традиционного лапаротомического доступа.

Литература/References

1. *Armstrong E.P.* Prophylaxis of cervical cancer and related cervical disease: a review of the cost-effectiveness of vaccination against oncogenic HPV types. *J. Manag. Care Pharm.* 2010; 16(3): 217-30. [
2. *Ferlay J., Bray F., Pisani P., Parkin D.M.* GLOBOCAN 2002 Cancer incidence, mortality and prevalence worldwide. Lyon: IARC CancerBase; 2004.
3. *Каприн А.Д., Старинский В.В., Петрова Г.В.*, ред. Злокачественные новообразования в России в 2012 году (заболеваемость и смертность). М.: МНИОИ им. П.А. Герцена – филиал ФГБУ «ФМИЦ им. П.А. Герцена» Минздрава России; 2014. [Kaprin A.D., Starinskiy V.V., Petrova G.V., ed. Malignant neoplasms in Russia in 2012 (morbidity and mortality). Moscow: MNIIOI im. P.A. Herzen - a branch of the FGBU „FMIC. P.A. Herzen „of the Russian Ministry of Health; 2014. (in Russian)]
4. *Denny L.* Cervical cancer: the South African perspective. FIGO 6th Annual Report on the Results of Treatment in Gynecological Cancer. *Int. J. Gynaecol. Obstet.* 2006; 95(Suppl. 1): S211-4.
5. *Бохман Я.В.* Руководство по онкогинекологии. СПб.: Фолиант; 2002. [Bohman Ya.V. Guide to oncogynecology. St. Petersburg: Foliant; 2002. (in Russian)]
6. *Квеладзе В.В.* Многокомпонентное лечение больных с местнораспространенным раком шейки матки в условиях индукционной полихимиотерапии: дисс. ... канд. мед. наук. Челябинск; 2005. [Kveladze V.V. Multicomponent treatment of patients with locally advanced cervical cancer under induction polychemotherapy. Diss. Chelyabinsk; 2005. (in Russian)]
7. *Коломиец Л.А., Чуруксаева О.Н.* Роль химиотерапии в лечении местнораспространенных форм рака шейки матки. *Сибирский онкологический журнал.* 2006; 1: 61-3. [Kolomiets L.A., Churuksaeva O.N. Role of chemotherapy in the treatment of locally advanced forms of cervical cancer. *Sibirskiy onkologicheskij zhurnal.* 2006; 1: 61-3. (in Russian)]
8. *Кузнецов В.В., Лебедев А.И., Морхов А.А., Грицай А.Н.* Хирургия инвазивного рака шейки матки. *Практическая онкология.* 2002; 3(3): 178-82. [Kuznetsov V.V., Lebedev A.I., Morhov A.A., Gritsay A.N. Surgery of invasive cervical cancer. *Prakticheskaya onkologiya.* 2002; 3(3): 178-82. (in Russian)]
9. *Вишневецкая Е.Е.* Рак шейки матки. Минск: Беларусь; 1987. [Vishnevskaya E.E. Cervical cancer. Minsk: Belarus; 1987. (in Russian)]
10. *Козаченко В.П.*, ред. Клиническая онкогинекология. Руководство для врачей. М.: Медицина; 2005. 376с. [Kozachenko V.P., ed. Clinical oncogynecology. Guidelines for doctors. Moscow: Meditsina; 2005. 376p. (in Russian)]
11. *Винокуров В.Л.* Рак шейки матки, тела матки и яичников: итоги и перспективы исследований в ЦНИРПИ Минздрава РФ. *Вопросы онкологии.* 2003; 49(5): 656-62. [Vinokurov V.L. Cancer of the cervix, the body of the uterus and ovaries: the results and prospects for research in the Central Research Institute of the Ministry of Health of the Russian Federation. *Voprosy onkologii.* 2003; 49(5): 656-62. (in Russian)]
12. *Костромин К.Н.* Современная стратегия лучевого лечения больных раком шейки матки. В кн.: *Материалы научно-практической конференции «Роль лучевой терапии в гинекологической онкологии».* Обнинск; 2002: 107-9. [Kostromina K.N. Modern strategy of radiation treatment of patients with cervical cancer. In: *Materials of the scientific-practical conference „The role of radiotherapy in gynecological oncology”.* Obninsk; 2002: 107-9. (in Russian)]
13. *Кравец О.А., Марына Л.А., Чехонадский В.Н., Русанов А.О.* Лучевая терапия местнораспространенного рака шейки матки. В кн.: *Материалы научно-практической конференции «Роль лучевой терапии в гинекологической онкологии».* Обнинск; 2002: 112-4. [Kravets O.A., Marina L.A., Chehonadskiy V.N., Rusanov A.O. Radiation therapy of locally advanced cervical cancer. In: *Materials of the scientific-practical conference „The role of radiotherapy in gynecological oncology”.* Obninsk; 2002: 112-4. (in Russian)]
14. *Крикунова Л.И.* Лучевая терапия рака шейки матки. *Практическая онкология.* 2002; 3(3): 194-9. [Krikunova L.I. Radiation therapy of cervical cancer. *Prakticheskaya onkologiya.* 2002; 3(3): 194-9. (in Russian)]
15. *van Limbergen E.* Научно-обоснованные рекомендации по проведению лучевой терапии при раке шейки матки. В кн.: *Материалы Европейской*

- школы онкологии. Семинар на Красной площади «Современные аспекты онкогинекологии». М.; 2009: 11-27. [van Limbergen E. Evidence-based recommendations for radiotherapy for cervical cancer. In: Materials of the European School of Oncology. Seminar on the Red Square „Modern aspects of oncogynecology”. Moscow; 2009: 11-27. (in Russian)]
16. Горбунова В.В. Оптимизация сочетанной лучевой терапии местнораспространенного рака шейки матки и рецидивов рака яичников с химиотерапией в терапевтическом режиме: дисс. ... д-ра мед. наук. М.; 2002. [Gorbunova V.V. Optimization of combined radiotherapy for locally advanced cervical cancer and recurrence of ovarian cancer with chemotherapy in the therapeutic regimen. Diss. Moscow; 2002. (in Russian)]
 17. Кандакова Е.Ю. Сочетанная лучевая терапия местнораспространенного рака шейки матки у больных репродуктивного возраста в условиях индукционной полихимиотерапии: дисс. ... канд. мед. наук. М.; 2001. [Kandakova E.Yu. Combined radiation therapy of locally advanced cervical cancer in patients of reproductive age under induction polychemotherapy. Diss. Moscow; 2001. (in Russian)]
 18. Benedetti Panici P., Bellati F., Mancini N., Pernice M., Plotti F., Di Donato V. et al. Neoadjuvant chemotherapy followed by radical surgery in patients affected by FIGO stage IVA cervical cancer. *Ann. Surg. Oncol.* 2007; 14(9): 2643-8.
 19. Moore D.H. Neoadjuvant chemotherapy for cervical cancer. *Expert Opin. Pharmacother.* 2003; 4(6): 859-67.
 20. Ашрафян Л.А., Антонова И.Б., Аleshikova О.И., Добровольская Н.Ю. Хирургический этап как один из основных компонентов в лечении рака шейки матки IIb—IIIb стадий. Российский онкологический журнал. 2007; 3: 21-5. [Ashrafyan L.A., Antonova I.B., Aleshikova O.I., Dobrovolskaya N.Yu. Surgical stage as one of the main components in the treatment of cervical cancer IIb-IIIb stages. *Rossiyskiy onkologicheskiy zhurnal.* 2007; 3: 21-5. (in Russian)]
 21. Ашрафян Л.А., Антонова И.Б., Аleshikova О.И., Добровольская Н.Ю., Чазова Н.Л. Диагностические критерии и факторы прогноза эффективности неoadъювантной химиотерапии местно-распространенного рака шейки матки (IIb - IIIb стадии). Опухоли женской репродуктивной системы. 2007; 4: 63-71. [Ashrafyan L.A., Antonova I.B., Aleshikova O.I., Dobrovolskaya N.Yu., Chazova N.L. Diagnostic criteria and factors predicting the effectiveness of neoadjuvant chemotherapy for locally advanced cervical cancer (IIb - IIIb stage). *Opuholi zhenskoy reproduktivnoy sistemy.* 2007; 4: 63-71. (in Russian)]
 22. Хатьков И.Е., Барсуков Ю.А., Атрошенко А.О., Алиев В.А., Кузьмичев Д.В., Тамразов Р.И., Гордеев С.С. История развития лапароскопической хирургии. Онкологическая колопроктология. 2012; 2: 35-40. [Hatkov I.E., Barsukov Yu.A., Atroschenko A.O., Aliev V.A., Kuzmichev D.V., Tamrazov R.I., Gordeev S.S. History of the development of laparoscopic surgery. *Onkologicheskaya koloproktologiya.* 2012; 2: 35-40. (in Russian)]
 23. Salicru S., Gil-Moreno A., Montero A., Roure M., Perez-Benavente A., Xercavins J. Laparoscopic radical hysterectomy with pelvic lymphadenectomy in early invasive cervical cancer. *J. Minim. Invasive Gynecol.* 2011; 18(5): 555-68.
 24. Terai Y., Tanaka T., Sasaki H., Kawaguchi H., Fujiwara S., Yoo S. et al. Total laparoscopic modified radical hysterectomy with lymphadenectomy for endometrial cancer compared with laparotomy. *J. Obstet. Gynaecol. Res.* 2014; 40(2): 570-5.
 25. Jennings T.S., Dottino P., Rahaman J., Cohen C.J. Results of selective use of operative laparoscopy in gynecologic oncology. *Gynecol. Oncol.* 1998; 70(3): 323-8.
 26. Querleu D., Leblanc E., Martel P., Ferron G., Narducci F. Lymph node dissection in the surgical management of stage I endometrial carcinomas. *Gynecol. Obstet. Fertil.* 2003; 31(12): 1004-12.
 27. Eisenhauer E.A., Therasse P., Bogaerts J., Schwartz L.H., Sargent D., Ford R. et al. New response evaluation criteria in solid tumours: revised RECIST guideline (version 1.1). *Eur. J. Cancer.* 2009; 45(2): 228-47.
 28. Piver M.S., Rutledge F., Smith J.P. Five classes of extended hysterectomy for women with cervical cancer. *Obstet. Gynecol.* 1974; 44(2): 265-72.
 29. Querleu D., Morrow C.P. Classification of radical hysterectomy. *Gynecol. Oncol.* 2009; 115(2): 314-5; author reply 315-6.
 30. Кравец А., Кузнецов В.В., Морхов К.Ю., Нечушкина В.М., Хохлова С.В. Клинические рекомендации по диагностике и лечению рака шейки матки. М.: Ассоциация онкологов России; 2014. [Kravets A., Kuznetsov V.V., Morhov K.Yu., Nechushkina V.M., Hohlova S.V. Clinical recommendations for the diagnosis and treatment of cervical cancer. Moscow: Association of Russian Oncologists; 2014. (in Russian)]
 31. Landoni F., Sartori E., Maggino T., Zola P., Zanagnolo V., Cosio S. et al. Is there a role for postoperative treatment in patients with stage Ib2-IIb cervical cancer treated with neo-adjuvant chemotherapy and radical surgery? An Italian multicenter retrospective study. *Gynecol. Oncol.* 2014; 132(3): 611-7.

Поступила 03.11.2016

Принята в печать 11.11.2016

Received 03.11.2016

Accepted 11.11.2016

Сведения об авторах:

Оводенко Дмитрий Леонидович, к.м.н., врач онкогинеколог отделения комбинированных и комплексных методов лечения гинекологических заболеваний ФГБУ НЦАГиП им. академика В.И. Кулакова Минздрава России. Адрес: 117485, Россия, Москва, ул. Академика Опарина, д. 4. Телефон: 8 (495) 438-09-88. E-mail: d_ovodenko@oparina4.ru

Хабас Григорий Николаевич, к.м.н., руководитель отделения комбинированных и комплексных методов лечения гинекологических заболеваний ФГБУ НЦАГиП им. академика В.И. Кулакова Минздрава России. Адрес: 117485, Россия, Москва, ул. Академика Опарина, д. 4. Телефон: 8 (495) 438-09-88. E-mail: g_khabas@oparina4.ru

Алешикова Ольга Ивановна, к.м.н., с.н.с. лаборатории раннего канцерогенеза, профилактики, диагностики и комбинированного лечения рака женских репродуктивных органов ФГБУ Российский научный центр рентгенорадиологии Минздрава России.

Адрес: 117997, Россия, Москва, ул. Профсоюзная, д. 86. Телефон: 8 (499) 120-60-77. E-mail: olga.aleshikova@gmail.com

Вашакмадзе Софиго Левановна, аспирант отдела раннего канцерогенеза, профилактики, диагностики и комбинированного лечения рака женских репродуктивных органов ФГБУ Российский научный центр рентгенорадиологии Минздрава России.

Адрес: 117997, Россия, Москва, ул. Профсоюзная, д. 86. Телефон: 8 (499) 120-60-77. E-mail: v.sofia.l@gmail.com

Пирогова Мария Сергеевна, врач-онколог отделения патологии молочной железы ФГБУ НЦАГиП им. академика В.И. Кулакова Минздрава России.

Адрес: 117485, Россия, Москва, ул. Академика Опарина, д. 4. E-mail: m_pirogova@oparina4.ru

Санникова Майя Викторовна, к.м.н., научный сотрудник отделения комбинированных и комплексных методов лечения гинекологических заболеваний ФГБУ НЦАГиП им. академика В.И. Кулакова Минздрава России.

Адрес: 117485, Россия, Москва, ул. Академика Опарина, д. 4. Телефон: 8 (495) 438-09-88. E-mail: m_sannikova@oparina4.ru, mvs6103@gmail.com

Макарова Анна Семеновна, врач акушер-гинеколог отделения инновационной онкологии и гинекологии ФГБУ НЦАГиП им. академика В.И. Кулакова Минздрава России.

Адрес: 117485, Россия, Москва, ул. Академика Опарина, д. 4

Шешко Полина Леонидовна, врач-акушер-гинеколог, онколог отделения инновационной онкологии и гинекологии ФГБУ НЦАГиП им. академика В.И. Кулакова

Минздрава России. Адрес: 117485, Россия, Москва, ул. Академика Опарина, д. 4. Телефон: 8 (495) 438-85-40. E-mail: p_sheshko@oparina4.ru

Коршунов Алексей Александрович, врач акушер-гинеколог отделения комбинированных и комплексных методов лечения гинекологических заболеваний ФГБУ НЦАГиП им. академика В.И. Кулакова Минздрава России.

Адрес: 117485, Россия, Москва, ул. Академика Опарина, д. 4. Телефон: 8 (495) 438-09-88. E-mail: a_korshunov@oparina4.ru

Ашрафян Лев Андреевич, член-корреспондент РАН, профессор, д.м.н., руководитель отдела раннего канцерогенеза, профилактики, диагностики и комбинированного лечения рака женских репродуктивных органов ФГБУ Российский научный центр рентгенорадиологии Минздрава России.

Адрес: 117997, Россия, Москва, ул. Профсоюзная, д. 86. Телефон: 8 (499) 120-60-77. E-mail: levaa2004@yahoo.com

About the authors:

Ovodenko Dmitry L., PhD, oncogynecologist, Department of combined and integrated methods of treatment of gynecological diseases, Research Center of Obstetrics, Gynecology, and Perinatology, Ministry of Health of Russia. 117485, Russia, Moscow, Ac. Oparina str. 4. Tel.: +74954380988. E-mail: d_ovodenko@oparina4.ru
Khabas Gregory N., MD, Ph.D., head of the Department of combined and integrated methods of treatment of gynecological diseases, Research Center of Obstetrics, Gynecology, and Perinatology, Ministry of Health of Russia. 117485, Russia, Moscow, Ac. Oparina str. 4. Tel.: +74954380988. E-mail: g_khabas@oparina4.ru
Aleshikova Olga I., PhD, Senior Scientist Laboratory early carcinogenesis, prevention, diagnosis and combined treatment of cancer of the female reproductive organs, Russian Scientific Center of Radiology and the Ministry of Health of Russia.

117997, Russia, Moscow, Profsoyuznaya str. 86. Tel.: +74991206077. E-mail: olga.aleshikova@gmail.com

Vashakmadze Sophiko L., graduate student of the department of early carcinogenesis, prevention, diagnosis and combined treatment of cancer of the female reproductive organs, Russian Scientific Center of Radiology and the Ministry of Health of Russia.

117997, Russia, Moscow, Profsoyuznaya str. 86. Tel.: +74991206077. E-mail: v.sofia.l@gmail.com

Pirogova Maria S., oncologist of the Department of Breast Pathology, Research Center of Obstetrics, Gynecology, and Perinatology, Ministry of Health of Russia.

117485, Russia, Moscow, Ac. Oparina str. 4. E-mail: m_pirogova@oparina4.ru

Sannikova Maya V., PhD, researcher at the Department of combined and integrated methods of treatment of gynecological diseases, Research Center of Obstetrics, Gynecology, and Perinatology, Ministry of Health of Russia. 117485, Russia, Moscow, Ac. Oparina str. 4. Tel.: +74954380988. E-mail: m_sannikova@oparina4.ru

Makarova Anna S., doctor obstetrician-gynecologist, department of innovative oncology and gynecology, Research Center of Obstetrics, Gynecology, and Perinatology, Ministry of Health of Russia. 117485, Russia, Moscow, Ac. Oparina str. 4

Sheshko Polina L., obstetrician-gynecologist, oncologist of the Department of Innovative Oncology and Gynecology, Research Center of Obstetrics, Gynecology, and Perinatology, Ministry of Health of Russia. 117485, Russia, Moscow, Ac. Oparina str. 4. Tel.: +74954388540. E-mail: p_sheshko@oparina4.ru

Korshunov Alexey A., obstetrician-gynecologist, Department of combined and integrated methods of treatment of gynecological diseases, Research Center of Obstetrics, Gynecology, and Perinatology, Ministry of Health of Russia. 117485, Russia, Moscow, Ac. Oparina str. 4. Tel.: +74954380988. E-mail: a_korshunov@oparina4.ru

Ashrafyan Lev A., Corresponding Member of the Russian Academy of Sciences, Professor, MD, director of early carcinogenesis, prevention,

diagnosis and combined treatment of cancer of the female reproductive organs, Russian Scientific Center of Radiology and the Ministry of Health of Russia.

117997, Russia, Moscow, Profsoyuznaya str. 86. Tel.: +74991206077. E-mail: levaa2004@yahoo.com

Бионика Медицина